ОБЛИК

Филлеры. Необходимый объём

18+

esthetic guide № 3 (26) август 2018

9 772412 493008

Олеся Ходова

главный врач клиники косметологии и эстетической гинекологии «Х. О. Лаборатория», Москва.

Ксения Мельниченко

врач акушер-гинеколог, специалист ультразвуковой диагностики, эстетической гинекологии клиники «Х. О. Лаборатория», аспирант кафедры репродуктивной медицины и хирургии под руководством академика, д. м. н. Л. В. Адамяна, Москва.

Малоинвазивная интимная пластика

Эстетическая гинекология не только создаёт эстетический вид промежности пациента, но и восстанавливает физиологическую составляющую, решает проблемы эмоционального и психологического характера, положительно влияет на половую жизнь и получение удовольствия. *Рассказываем о методике малоинвазивной пластики.* Приводим клинический пример и результаты коррекции.

Введение

Совсем недавно направление эстетической гинекологии из-за дороговизны методов было доступно только «избранным». Но сегодня такие процедуры может позволить себе всё большее количество женщин. Поэтому их интерес к возможностям эстетической гинекологии в последнее время возрос.

В 2007 году Американским колледжем акушерства и гинекологии утверждены медицинские показания к интимной хирургии. Также рекомендациями к проведению этих процедур могут служить необходимость восстановления физиологии, особое эстетическое восприятие и желание улучшить качество сексуальной жизни.

Большинство женщин обращается к гинекологу по поводу «проблем с промежностью и влагалищем» после родов через естественные родовые пути. Возраст и акушерская травма промежности могут быть причиной диспареунии и вагинальной релаксации, приводящих к сексуальной дисфункции после родов[1]. Это всё оказывает негативное влияние на качество жизни женщин и их половую жизнь[2]. В результате недовольны и женщины, чувствующие себя некомфортно, и их половые партнеры, который перестают ощущать контакт со стенками влагалища во время полового акта.

Современные методики при своевременном обращении пациентов с начальными симптомами заболеваний позволяют ***эффективно бороться и лечить многие заболевания*** без восстановительного периода.

Вагинальная релаксация наблюдается в основном у женщин, не имеющих возможности по разным причинам провести мероприятия, направленные на реабилитацию и восстановление промежности и мышц тазового дна[3]. Зачастую они упускают время, когда заболевания проявляются на ранней стадии—после родов через естественные родовые пути.

Повреждения промежности в родах в дальнейшем ухудшают состояния тазового дна. Очевидно, что увеличение процента генитальных пролапсов и процента осложнений генитальных пролапсов параллельно увеличению процента акушерских травм промежности[4].

Травмы промежности в родах являются фактором, приводящим к ослаблению мышц тазового дна, а это, в свою очередь, приводит к зиянию половой щели, нарушению функционирования органов малого таза и их трофике, опущению и выпадению органов малого таза[5]. Эстетическая гинекология имеет ряд технологий, которые способны значительно изменить эту ситуацию.

Подход к каждой пациентке индивидуален, зависит от жалоб, данных осмотра, квалификации хирурга и оснащения больницы.

Малоинвазивная интимная пластика

В настоящее время широко распространена малоинвазивная пластика объёмообразующими гелями на основе гиалуроновой кислоты, которая при отсутствии опущения стенок влагалища помогает справиться с несколькими ситуациями одновременно. Она позволяет:

- восполнить объём мягких тканей,
- улучшить люмбрикацию слизистых,
- достичь сексуального удовлетворения,
- улучшить качество жизни женщины,
- помочь в борьбе с хроническими вульвовагинитами (путём устранения зияния половой щели),
- сочетать методики и этапность проведения процедур.

Применение геля на основе гиалуроновой кислоты — современный метод лечения с высоким уровнем эффективности и оптимальным профилем безопасности, который позволяет воздействовать с положительным результатом сразу на несколько факторов одновременно.

Клинический пример

Пациентка, 34 года. Жалобы на болезненный половой контакт в области проведённой эпизиотомии в 2015 году. Слабовыраженный клиторальный и вагинальный оргазмы, проявление вульвовагинита более пяти раз в год, незначительное зияние половой щели [Рис. 1].

Из анамнеза: беременность 1, самопроизвольные роды с проведением эпизиотомии в 2015 году. Учитывая болезненный половой контакт, натяжение в области шва после эпизиотомии. Пациентка вынуждена сократить количество половых контактов с супругом. Послеродовым восстановлением тазового дна не занималась.

Пациентке проведено стандартное гинекологическое обследование, сбор анамнеза, УЗИ ОМТ, предоставлены опросники, ответы на которые позволяют оценить качество её сексуальной жизни и сексуальную дисфункцию.

Учитывая анамнез, жалобы, данные физикального осмотра, решено провести малоинвазивную коррекцию влагалища при помощи гиалуроновой кислоты.

Использовано два миллилитра вязкоэластичного гиалуронового полимера. Процедура проводилась под местной аппликационной терапией, с коррекцией области рубцовой ткани и восполнением объёма больших половых губ, аугментацией зоны Грэфенберга [Рис. 2].

Через семь дней после полового акта пациентка повторно заполнила опросники, из данных которых можно судить об улучшении сексуального возбуждения и снижении болезненности в области рубца.

Через один месяц после проведения процедуры пациентка вновь заполнила опросники, в которых зафиксирована положительная динамика. Пациентка отмечает увеличение степени увлажненности слизистой влагалища, а также большую мобильность рубцовой ткани и её лучшее растяжение во время полового контакта.

По результатам бактериологического анализа отмечается рост количества лактобацилл в сравнении с количеством лактобацилл до процедуры.

Вторым этапом через 6–8 месяцев рекомендовано провести лазерное восстановление после родов системой Fotona SP Dynamis, процедурой Intimalase (пластики влагалища), промежуток между процедурами 4–6 недель. При необходимости восполнить объём больших половых губ дополнительной аугментацией зоны Грэфенберга, используя уже один миллилитр препарата на основе ГК.

Рис. 1. До.

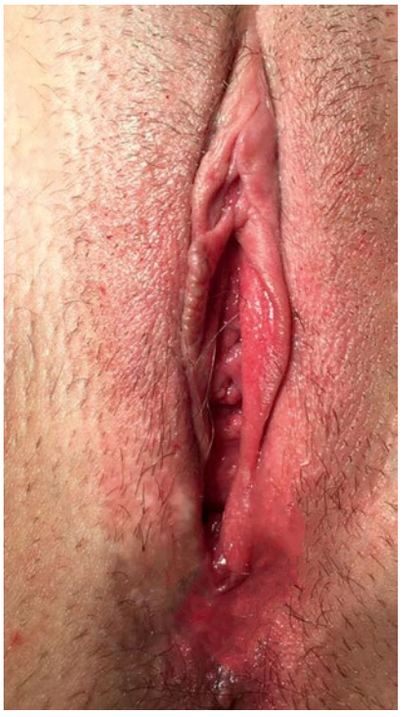

Рис. 2. После.

Заключение

Существует множество направлений в области эстетической гинекологии. Возрастной контингент различный. Многие ещё не рожавшие женщины живут с жалобами на чувство воздуха, неудовлетворительную половую жизнь. А после родов качество их жизни становится только хуже. Послеродовые травмы приносят дискомфорт как в повседневной, так и в интимной жизни.

Женщины в климактерическом возрасте сталкиваются с проблемами недержания мочи, опущением стенок влагалища со стороны мочеполовой системы. Все эти функциональные проблемы далеко не эстетического характера приводят к снижению качества жизни.

Своевременное обращение пациентки к гинекологу позволит амбулаторно решить множество проблем и устранить симптомы, которые ухудшают как физиологическое, так и психоэмоциональное состояние женщины.

Контурная пластика, PRP-клеточные технологии, лазерные методики дают хорошие результаты лечения на начальных стадиях пролапса тазового дна, стрессового недержания мочи, посткоитальных циститов и многих других заболеваний. ○

Литература

1. Signorello L. B., Harlow B. L., Chekos A. K., Repke J. T. Postpartum sexual functioning and its relationship to perineal trauma: a retrospective cohort study of primiparous women. Am J Obstet Gynecol. 2001, Apr. 184 (5): 881–8; discussion 888–90.
2. Pauls R. N., Fellner A. N., Davilla G. W. Vaginal laxity: a poorly understood quality of life problem; a survey of physician members of the Internal Urogynecological Association. Int Urogynecol J. 2012. 10:1435–1448. doi: 10.1007/s00192-012-1757-4.
3. Harvey M. A. Pelvic floor exercises during and after pregnancy: a systematic review of their role in preventing pelvic floor dysfunction. J Obstet Gynaecol Can. 2003. 25:487–498. doi: 10.1016/S1701–2163 (16) 30310–3.
4. Радзинский В. Е., Дурандин Ю. М., Гагаев Ч. Г., Токтар Л. Р., Марилова Н. А., Тотчиев Г. Ф., Шалаев О. Н. Перинеология: болезни женской промежности в акушерско-гинекологических, сексологических, урологических, проктологических аспектах. Под редакцией В. Е. Радзинского. М., 2006.
5. Signorello L. B., Harlow B. L., Chekos A. K., Repke J. T. Postpartum sexual functioning and its relationship to perineal trauma: A retrospective cohort study of primiparous women. Am J Obstet Gynecol. 2001, Apr. Volume 184, issue 5, pages 881–890.

Олеся Ходова

главный врач клиники косметологии и эстетической гинекологии «Х. О. Лаборатория», Москва.

Ольга Кораблёва

к.м.н., врач-дерматовенеролог, член EADV, EHRS, косметолог клиники «Х. О. Лаборатория», Москва.

Лазерная коррекция алопеции

Нерубцовые алопеции являются распространённой патологией. ***Доля пациентов, обращающихся с жалобами на выпадение волос, составляет 8–10% в структуре общей дерматологической патологии.*** В статье расскажем о методе коррекции этой проблемы, приведём три клинических случая из собственной практики.

Введение

Существующие методы лечения андрогенной алопеции и диффузного выпадения волос, включая местный миноксидил и пероральный финастерид, ограничены низкой эффективностью и нежелательными побочными эффектами.

Трансплантация волос — радикальный метод лечения поздних стадий андрогенной алопеции и имеет ограничения (послеоперационные осложнения, возможность отторжения пересаженных фолликулов, высокая стоимость).

Методики инъекций мезотерапии и плазмотерапии — наиболее распространенные и финансово доступные технологии, но в монотерапии не всегда дают длительный эффект. Таким образом, для лечения выпадения волос необходимы новые и эффективные методы лечения.

Значительный интерес представляют лазерные методы лечения выпадения волос. На сегодняшний день имеются экспериментальные работы и клинические результаты воздействия фракционных лазерных систем на процессы роста волос.

Волосы — неотъемлемая часть внешнего вида, поэтому ***алопеция создаёт огромные психологические и эмоциональные расстройства*** для конкретного пациента.

Наш опыт

С основания клиники мы разрабатывали параметры работ на волосистой части головы с различными видами алопеции на лазерной установке Fotona SP Dynamis и внедрили в свою практику процедуры лазерной стимуляции роста волос с помощью Er:Yag и Nd:Yag. Несколько клинических примеров мы приведём в этой статье.

В публикациях последних лет сообщалось об эффективности применения фракционных лазеров для восстановления роста волос. Фракционный лазер создаёт множество небольших колонок термического повреждения, образуя микротермические зоны, окружённые сплошной сетью интактной ткани. Сохранение нормального окружения микротермических зон способствует быстрому и эффективному заживлению ран, индуцированных лазерным воздействием. Кроме того, поскольку энергия, излучаемая фракционными лазерами, в основном поглощается водой, роговой слой эпидермиса не испытывает теплового повреждения. Таким образом, побочные эффекты сведены к минимуму.

Эпителизация происходит в течение первых 24 часов после фракционного лазерного лечения путём стимуляция клеток дермального сосочка, миграции кератиноцитов и цитокинов в повреждённые области. Этот процесс заживления кожных ран значительно усиливается во время стадии анагена цикла волосяного фолликула, а после ранения волосяные фолликулы образуются de novo. Ремоделирование кожного коллагена продолжается в течение трех месяцев после фракционного лазерного лечения [1, 2].

Абляционный фракционный лазер Er:Yag 2940 нм был впервые применён для восстановления волос в 1995 году

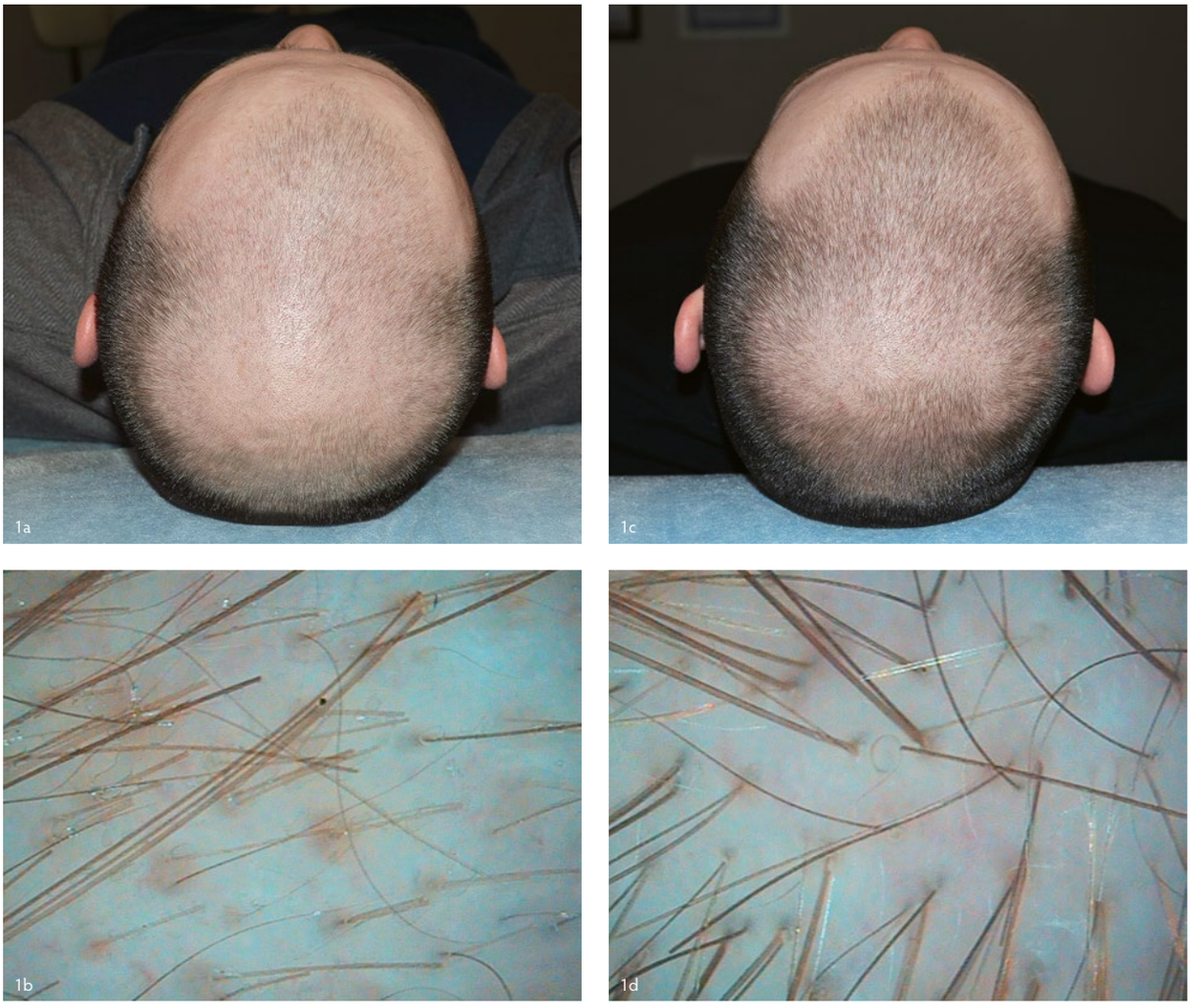

Рис. 1. Пациент Б., трихоскопия и обзорное фото до лечения (a, b) и через два месяца после начала лечения (c, d).

и недавно был исследован на животной модели. Результаты исследования Ke et al. на мышах показали, что индукция фазы анагена происходит значительно раньше в группе после лазерного воздействия, чем в группе контроля.

Авторы установили, что воздействие лазером Er:Yag 2940 нм способствует переходу цикла волос из фазы телогена в анаген за счёт регуляции сигнальных путей β-catenin и Wnt10b [3], которые являются основными инициаторами фазы анагена [4, 5]. Данное исследование показывает, что лечение фракционным лазером может способствовать восстановлению роста волос.

Наше внимание было сосредоточено главным образом на лазерах Er:Yag и Nd:Yag, которые мы успешно используем для работы на слизистых оболочках и для подтяжки кожи. Лазер Er:Yag 2940 нм в неаблятивном режиме контролируемо нагревает поверхность ткани без абляции, с последующим ремоделированием коллагена с целью улучшения толщины, эластичности и упругости кожи или слизистой оболочки [6–8].

Среди всех неабляционных лазерных источников особенно выделяется лазер Nd:Yag. Для глубокого объёмного нагрева кожи Nd:Yag 1064 нм можно использовать в сверхдолгом импульсном режиме Piano. Этот длительный импульсный режим даёт достаточное время, чтобы эпидермис мог делиться поглощённым теплом с дермой посредством диффузии тепла, тем самым не повреждая эпидермис [9, 10].

Это самый безопасный способ воздействия на глубоко лежащие ткани (мягкого прогрева) кожи с минимальным термическим воздействием на эпидермис. Длительность импульсов в режиме Piano также превышает время релаксации любых других структур кожи — волосяных фолликул или кровеносных сосудов.

Протокол выбора

Лазерное восстановление тонуса кожи, лечение рубцов после угревой сыпи, мелких морщин мы применяем довольно длительное время. Клинический опыт, подкреплённый научными данными, позволил разработать схему лечения алопеции на аппарате Fotona. Для проведения лечения алопеции мы применили протокол доктора Jeff Nuziard (США), манипула PS03 в режиме Smooth. Параметры у пациентов использовались различные, мы основывались на трихоскопической картине и дополняли различными схемами лечения в зависимости от клинической картины алопеции.

Клинический случай 1

Пациент Б., 28 лет. Обратился с жалобами на поредение волос в лобно-височной, теменной областях.

Анамнез: выпадение и поредение волос заметил более пяти лет назад. Непродолжительно применял препараты содержащие миноксидил, прошёл курс мезотерапии без значительного улучшения.

Диагноз клинический: андрогенная алопеция, V стадия по шкале Норвуда-Гамильтона.

Данные трихоскопии до лечения: снижение плотности волос в теменной области (315 на см²), преобладание

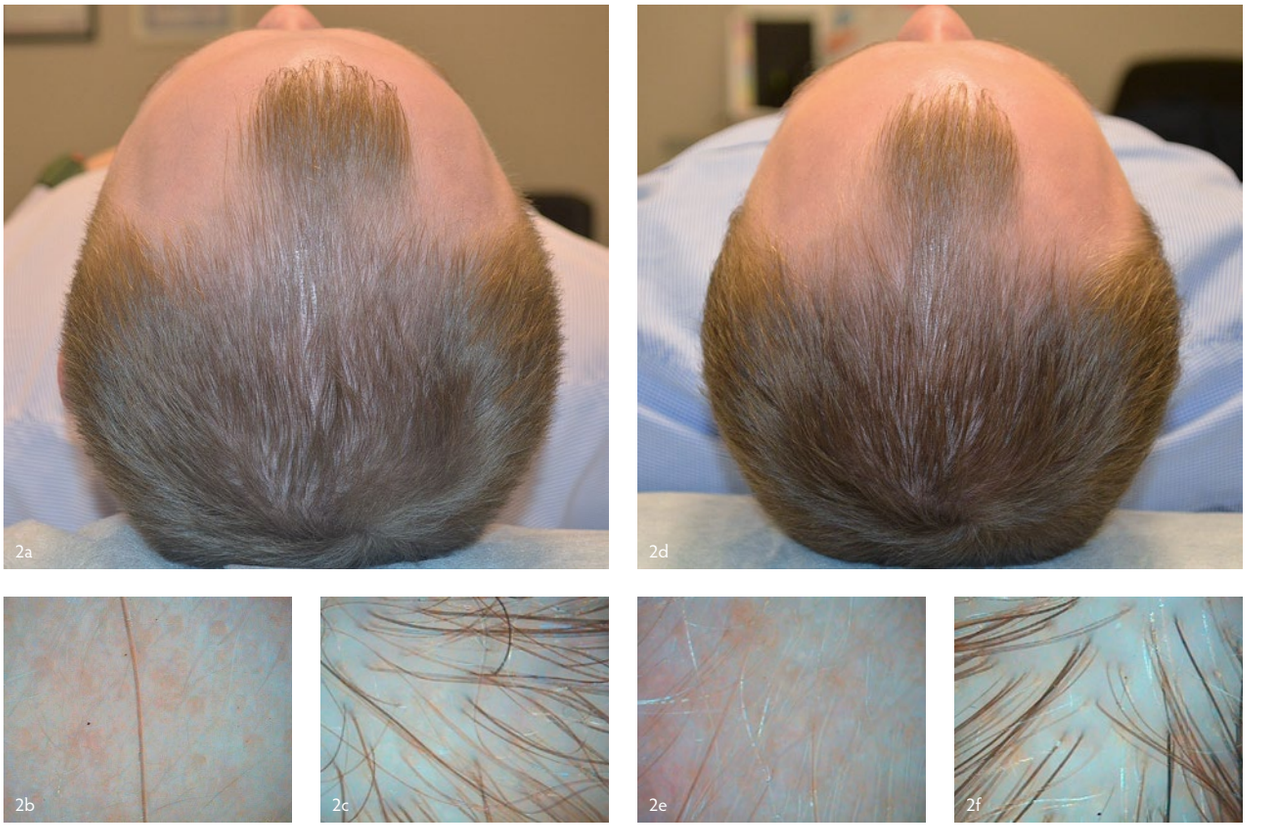

Рис. 2. Пациент О., трихоскопия и обзорное фото до лечения (a, b, c) и через два месяца после начала лечения (d, e, f).

веллуса—79% (250 на см²), снижение количества фолликулярных юнитов (185 на см²), истончение волос (средний диаметр—35 мкм).

Лечение:

- процедура в режиме Smooth на лазере Fotona SP Dynamis раз в две недели № 3;
- процедура в режиме Piano на лазере Fotona SP Dynamis использовалась между процедурами Smooth раз в две недели № 3;
- процедура очищения и массажа кожи головы на аппарате Jet Peel (назначалась спустя 5–7 дней после Smooth) раз в две недели № 3;
- карбокситерапия.

Результаты: во время лечения наблюдалась тенденция к восстановлению роста волос—появились пушковые и терминальные волосы в местах поредения. В данных трихоскопии через два месяца от начала лечения отмечено увеличение плотности волос в теменной области (421 на см²), замещение веллусных волос терминальными (веллус 27% (114 на см²)), увеличение фолликулярных юнитов (265 на см²), увеличение диаметра волос (средний диаметр—42 мкм).

Режим Piano показан для общего однородного, объёмного нагрева дермы. Он способствует стимуляции кровообращения, укреплению стенок сосудов и восстановлению кровообращения на участках гипоксии.

Клинический случай 2

Пациент О., 27 лет. Обратился в клинику с жалобами на облысение в лобной и височных областях.

Анамнез: выпадение и поредение волос отмечает в течение шести лет. Лечение не проводилось.

Диагноз клинический: андрогенная алопеция, III стадия по шкале Норвуда-Гамильтона.

Данные трихоскопии до лечения: снижение плотности волос в теменной области (293 на см²), преобладание веллуса—58% (170 на см²), снижение количества фолликулярных юнитов (236 на см²), средний диаметр волос—43 мкм.

Лечение:

- процедура в режиме Smooth на лазере Fotona раз в две недели № 4;
- применение наружных средств (шампунь и лосьон с входящим в состав стимулирующим комплексом: плацентарный экстракт, ниацинамид, кофеин, экстракт мака, экстракт карликовой пальмы, аденозин, витамин Е).

Результаты: во время лечения наблюдалась тенденция к восстановлению роста волос—появились пушковые и терминальные волосы в местах поредения.

В данных трихоскопии через 1 месяц от начала лечения отмечено увеличение плотности волос в теменной области (366 на см²), при этом соотношение терминальных и веллусных волос сохранилось (веллус 61% (222 на см²)), увеличение количества фолликулярных юнитов (308 на см²), средний диаметр волос—43 мкм.

Клинический случай 3

Пациентка М., 40 лет. Обратилась в клинику с жалобами на диффузное выпадение, поредение, истончение волос.

Анамнез: выпадение и поредение волос отмечает более года. Обращалась ранее к трихологу, были диагностированы себорейный дерматит, диффузное выпадение волос.

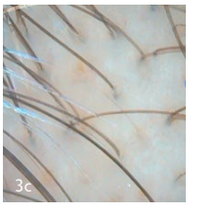



Рис. 3. Пациентка М., трихоскопия и обзорное фото до лечения (a, c) и через два месяца после начала лечения (b, d).

Проведён курс плазмотерапии, курс процедур очищения и массажа кожи головы на аппарате Jet Peel со значительным улучшением. Настоящий рецидив длился в течение двух месяцев.

Диагноз клинический: диффузное выпадение волос.

Данные трихоскопии до лечения: в теменной и затылочной областях отмечено снижение плотности волос (теменная область—168 на см², затылочная область—165 на см²), фолликулярных юнитов (98 и 85 на см², соответственно), снижение диаметра волос (56 и 55 мкм).

Лечение:

- процедура в режиме Smooth на лазере Fotona раз в две недели № 3;
- процедура очищения и массажа кожи головы на аппарате Jet Peel раз в две недели № 3;
- применение наружного средства, содержащего пептидный комплекс для роста волос.

Результаты: в данных трихоскопии через 2 месяца от начала лечения отмечено увеличение плотности волос в теменной и затылочной областях (293 и 171 на см², соответственно) за счёт терминальных волос; увеличение фолликулярных юнитов (128 и 99 на см²), увеличение диаметра волос (59 и 57 мкм).

Заключение

Проведённое лечение пациентов с различными видами нерубцовой алопеции с применением лазерных методик в сочетании с аппаратными процедурами и наружными средствами для стимуляции роста волос продемонстрировало высокую эффективность в направлении восстановления роста, улучшения состояния волос.

В ходе лечения было отмечено, что применение режима Smooth для лечения пациентов с андрогенной алопецией в сочетании с режимом Piano и процедурами очищения и массажа кожи головы на аппарате Jet Peel даёт более интенсивную стимуляцию роста волос, при этом плотность волос увеличивается за счёт терминальных волос. Данный факт демонстрирует приведённый клинический результат № 1.

Проводя лечение алопеции с помощью лазеров Er:Yag и Nd:Yag на лазерной системе Fotona SP Dynamis, нам хочется выделить следующее:

- эффективность процедуры и в моновиде, и в сочетании с другими методиками, высока, что подтверждается положительной динамикой показателей фототрихограммы после проведения различных схем лечения;
- количество процедур в программе Smooth определяется в процессе лечения, возможно использование в монотерапии. Назначается минимум три процедуры, частота проведения индивидуальна. Учитываются такие показатели, как: возраст, длительность заболевания, показатели лабораторных исследований;
- сочетание программ Smooth и Piano повышает эффективность лечения даже при длительном течении заболевания с отягощённым анамнезом. Piano смягчает рубцовую ткань, усиливает кровообращение, Smooth, прогревая, стимулирует рост и укрепляет, увеличивает плотность терминальных волос, количество фолликулярных юнитов;
- комплексное применение лазерных методики с другими аппаратами, инъекционными и уходовыми домашними средствами необходимо при индивидуальном подходе к каждому пациенту, учитывая анамнез и, что важно, финансовую составляющую. Домашние средства ухода необходимы для качественно проведённого лечения. ○

Литература

1. Bae J. M., Jung H. M., Goo B., Park Y. M. Hair regrowth through wound healing process after ablative fractional laser treatment in a murine model. Lasers Surg Med, 2015. 47 (5):433–440.
2. Hantash B. M., Bedi V. P., Kapadia B., Rahman Z., Jiang K., Tanner H., Chan K. F., Zachary C. B. In vivo histological evaluation of a novel ablative fractional resurfacing device. Lasers Surg Med, 2007. 39:96–107.
3. Ke J., Guan H., Li S., Xu L., Zhang L., Yan Y. Erbium: Yag-laser (2,940 nm) treatment stimulates hair growth through upregu- lating Wnt 10b and beta-catenin expression in C57BL/6 mice. Int J Clin Exp Med, 2015. 8 (11):20883–20889.
4. Enshell-Seijffers D. et al. β-Catenin activity in the dermal papilla regulates morphogenesis and regeneration of hair. Dev Cell, 2010. 18:633–642.
5. Li Y. H. et al. Adenovirus-mediated Wnt10b overexpression induces hair follicle regeneration. J Invest Dermatol, 2013. 133 (1):42–48.
6. Drnovšek-Olup B., Beltram M., Pižem J. Repetitive Er:YAG laser irradiation of human skin: A histological evaluation. Lasers in Surgery and Medicine, 2004. 35:146–151.
7. Lukač M., Sult T., Sult R. New Options and Treatment Strategies with the VSP Erbium Yag Aesthetics Lasers. Journal of the Laser and Health Academy, 2007. 1:1–9.
8. Gaspar A., Gasti G. A. Tightening of Facial Skin Using Intraoral 2940 nm Er:Yag Smooth Mode. Journal of the Laser and Health Academy, 2013. 2:17–20.
9. Lukač M., Vižintin Z., Pirnat S., Nemeš K. New Skin Treatment Possibilities with Piano Mode on an Nd:Yag Laser. Journal of the Laser and Health Academy, 2011. 1:22–32.
10. Taylor M. Piano Mode Nd:Yag Laser Skin Tightening. Clinical Bulletin. Journal of the Laser and Health Academy, 2013. 2: B03.